Lane Medical Library

Ein Fall

von

Haematometra mit Haematosalpinx

bei

Atresia vaginalis.

Inaugural-Dissertation

zur

Erlangung der Doctorwürde in der Medizin und Chirurgie,

welche

mit Genehmigung der hohen medizinischen Fakultät

der

vereinigten Friedrichs-Universität Halle-Wittenberg

zugleich mit den Thesen

Freitag, den 3. August 1900, Mittags 12 Uhr

öffentlich verteidigen wird

Wilhelm Tischmeyer

approb. Arzt

aus **Alsleben a. S.**

Referent: Herr Geh. Med.-Rat Prof. Dr. **Fehling.**

Opponenten:

Herr **Schmidt**, approb. Arzt.

Herr cand. phil. et stud. med. **Schnetger.**

Halle a. S.

Hofbuchdruckerei von C. A. Kaemmerer & Co.

1900.

Imprimatur:

Prof. Dr. **Eberth**

h. t. Decanus.

Meinen lieben Geschwistern.

Digitized by the Internet Archive
in 2026

https://archive.org/details/IA40153703_0217

Die Gynatresïen können in Bezug auf ihren Sitz hymenal, vaginal und uterin sein, von denen die ersteren die häufigsten sind.

So sehr ihre Ätiologie das Interesse vieler Forscher in Anspruch genommen hat, ist hierüber noch keine Klarheit erlangt, indem die einen den angeborenen Charakter der einzelnen Verschlüsse betonen, die anderen ein Erworbensein derselben anzunehmen geneigt sind. Die angeborenen sucht man teils als Hemmungsbildungen darzustellen, teils hält man sie für sekundäre Obliterationen in Folge von Entzündungsprozessen in den späteren Stadien des intrauterinen Lebens nach bereits normal entwickeltem Genitaltraktus. In vielen Fällen handelt es sich gleichzeitig um anderweitige Missbildungen, namentlich um Verdoppelung des Uterovaginalskanals.

Was das Verhältnis der erworbenen zu den angeborenen Verschlüssen hinsichtlich der Häufigkeit ihres Vorkommens betrifft, so wurde die Zahl der ersteren vor noch nicht langer Zeit entschieden unterschätzt. Breisky[1]) hat eine Reihe derjenigen ätiologischen Momente angegeben, welche eine Obliteration der Scheide nach sich ziehen können:

1.) Puerperale Nekrose und Ulcerationen.
2.) Fall oder Sturz.
3.) Pessare.
4.) Ätzungen.

1) Breisky: „Die Krankheiten der Vagina.“

5.) Operative Eingriffe.

6.) Infektionskrankheiten wie Typhus, Cholera, Variola, Scharlach, Diphtherie.

7.) überstandene Lues.

8.) Vaginitis adhaesiva.

Und Neugebauer[1]) will gar oft diese Ursachen für Verengerungen und Verschlüsse gefunden haben. Veit[2]) und Nagel[3]) vertreten in neuester Zeit besonders die Anschauung von der überwiegenden Häufigkeit der erworbenen Vaginalatresien. Nagel stellt auf Grund entwickelungsgeschichtlicher Studien die Ansicht auf, dass breite Verwachsungen bezw. vollkommene Atresie der Scheide bei einfacher, wohlentwickelter Gebärmutter sämmtlich erworben seien, und ist mit Breisky der Ansicht, dass nur membranartiger Verschluss im Bereiche des unteren Scheidenabschnittes als angeboren angesehen werden kann. Diese Anomalie soll zu Stande kommen durch Verklebung und Verwachsung einander gegenüberliegender Falten. Die Ansicht haben Veit und Robert Meyer[4]) auf Grund ihrer Ansichten über die Entstehung der Haematosalpinx, die uns weiter unten noch beschäftigen wird, durch die Behauptung ergänzt, dass alle mit Haematosalpinx complicierten Gynatresien, bei einfachem sowohl wie bei doppeltem Genitalkanal, erworben seien.

Vor der Pubertät haben diese Verschlüsse keine Gesundheitsstörungen zur Folge; mit dem Beginn aber der Geschlechtsreife — vorausgesetzt, dass die Beschaffenheit der Ovarien und der uterinen Schleimhaut den Eintritt der Menstruation gestatten — kommt es zu ganz charakteristichen

---

1) Neugebauer: „Zur Lehre von den angeborenen Verwachsungen und Verengerungen der Scheide sowie des angeborenen Scheidenmangels mit Ausschluss der Doppelbildungen“

2) Veit: „Über Haematosalpinx bei Gynatresien.“ Berliner klin. Wochenschrift 1896.

3) Nagel: „Zur Lehre von der Atresie der weiblichen Genitalien.“ Berliner klin. Wochenschrift 1896.

4) Rob. Meyer: Zeitschrift für Geb. und Gyn. 1896 und 1897.

Symptomen. Dazu gehören, bei sonst gut entwickelten Individuen, Amenorrhoe, das Auftreten einer Geschwulst und Schmerzen. Letztere beruhen auf der Ausdehnung des Genitalerohres durch das Menstrualblut, sind anfänglich wehenartig und setzen selten und schwach ein, werden später continuierlich und heftiger, indem sie sich während der Menstruationszeit zu den stärksten Uteruskoliken steigern, und zwar nehmen sie besonders zu, wenn sich Erkrankungen der Adnexe und Pelvioperitonitis entwickeln. Zugleich mit dem Wachsen der Geschwulst stellen sich noch andere Beschwerden ein. Dieselben bestehen in Drängen nach abwärts, Gefühl von Druck und Schwere im Unterleib und Erschwerung der Harn- und Stuhlentleerung.

Das angestaute Menstrualblut füllt je nach dem Sitz der Atresie die Scheide, welche bei ihrer ausserordentlichen Dehnbarkeit eine grosse Menge fasst, um dann auch ins Uterusinnere zu steigen; hierbei setzt oft der innere Muttermund der Dilatation ein grosses Hindernis entgegen. Schliesslich werden auch die Tuben in Mitleidenschaft gezogen. Auch sie füllen sich vom ostium uterinum aus mit der wachsenden Blutmenge, werden wie bei einer Tubenschwangerschaft dilatiert, und das Blut vermag sich am abdominalen Ende in die Bauchhöhle zu ergiessen. Für diese sogenannte Refluxtheorie spricht die Thatsache, dass man in den Tubensäcken dasselbe chokoladenähnliche Blut findet, was für die Haematometra charakteristisch ist.

Das in die Bauchhöhle übergetretene Blut bewirkt nach Sänger[1]) ganz allein, d. h. ohne Hinzutritt von Infektionserregern, Pelveoperitonitis, Perioophoritis und Perisalpingitis adhaesiva mit schliesslicher Verlötung des abdominalen Tubenendes und Bildung einer Sactosalpinx haemorrhagica. Dabei gehen die Fimbrienenden zumeist vollständig zu Grunde; in der Litteratur sind mehrere Fälle, bei denen gesagt wird, dass von ihnen keine Spur zu sehen sei.

1) Sänger: Drei Fälle von Salpingo-oophorectomia duplex bei Haematometra gynatretica.“ Centralblatt für Gynaecol. 1896.

Sänger konnte an drei Fällen stufenweise die Organisation des ausgetretenen Blutes beobachten.

Indessen lassen sich doch nicht alle Erscheinungen mit der Refluxtheorie in Enklang bringen. So hat man bei einen Haematosalpinx oft die uterine Tubenmündung vollständig geschlossen gesehen und dabei zur Erklärung daran gedacht, dass das in den Tubensäcken angesammelte Blut von der Tubenwand selbst herrührt, zumal einige Autoren eine Tubenmenstruation beobachtet haben, sei es nun, dass sie diese für physiologisch hielten, oder als eine vicariierende Blutung ansahen. Andere führen Tubenblutungen an in Folge von Stauungshyperaemie oder auch in Folge von Rhexis von Gefässen, die besonders durch Kontraktion des Uterus hervorgerufen sein sollte. Wieder andere setzten an Stelle dieser Blutung pathologische Sekretion der Tubenschleimhaut. Veit[1]) giebt an, dass der Prozess, welcher zur narbigen Verwachsung und Atresie geführt hat, naturgemäss auch nach oben hinauf vorwärts schreiten kann und dann einen Katarrh des Uteruskörpers, einen Katarrh der Tuben und circumscripte Peritonitis hervorrufen wird mit Bildung der schon erwähnten Verwachsungen und Verlötungen. Er macht dabei auf die bekanntlich ausserordentlich verderblichen Folgen der Tubenruptur bei Gynatresien aufmerksam, welche durch den einfachen Blutverlust nicht erklärt werden könnten, vielmehr bedingt seien durch die septische Natur des ausgetretenen Tubeninhalts. Die Bakterien, die vorher die entzündlichen Veränderungen — Adhaesionen und Tubenverschlüsse sowohl der uterinen wie der abdominalen Enden — veranlasst hätten, seien nach erfolgter Ruptur für die Peritonitis verantwortlich zu machen. Freilich giebt er auch die Möglichkeit zu, dass die Peritonitis vom Darm aus entstehen kann, dessen Wandung durch die Verwachsung verändert und für Bacterium coli durchlässig geworden sei.

---

1) Veit: Handbuch der Gyn. 1897.

Es ist hierbei noch hervorzuheben, dass Haematosalpinx häufiger bei den breiten vaginalen Atresien vorkommt, als bei den hymenalen. v. See[1]) giebt in seiner Arbeit an, dass er bei 110 Hymenalatresien etwa $14^1/_2$ pro Cent der Fälle mit Haematosalpinx verbunden gefunden habe, bei den anderen $33^1/_2$ pro Cent.

Was die Grösse der Tubenblutsäcke betrifft, so hat man solche von Kleinfingerdicke bis Kindskopfgrösse beobachtet. Meist sammelt sich das Blut zunächst in dem ausdehnungsfähigsten abdominalen Teil der Tube an und dringt dann von hier aus nach dem uterinen Ende hin vor. Das Lumen selbst ist zuweilen in verschiedene Kammern geteilt.

Der Inhalt ist dickflüssig, meist von chokoladenartiger oder theerähnlicher Farbe. Dass dieses angestaute Blut nicht zur Gerinnung kommt, hat man auf die Einwirkung des von der Tubenschleimhaut abgesonderten Sekretes zurückgeführt.

Die Quantität ist verschieden, sie hängt vom tiefen oder hohen Sitz der Atresie, von der schnellen und langsamen Füllung der Geschwulst ab. Das gewöhnliche Quantum schwankt zwischen $^1/_2$—$2^1/_2$ Liter.

Die mikroskopische Untersuchung der geruchlosen, rotbraunen Masse zeigt rote Blutkörperchen, sowohl frische als auch in den verschiedensten Stadien der regressiven Metamorphose befindliche, grössere und kleinere Zellen mit Blutfarbstoff gefüllt, freiliegenden Blutfarbstoff und Detritusmassen.

Ebenso wie beim Uterus ist auch nach Martin[2]) die Tubenanwandung anfangs allgemein beträchtlich verdickt, später jedoch durch den wachsenden Inhaltsdruck hochgradig verdünnt. Die Schleimhaut ist zunächst hypertrophisch, später atrophiert sie, sodass zuletzt eine

---

1) v, See „Ueber Haematocolpos und Haematometra". Inaug. Diss. Leipzig 1897.

2) Martin: „Die Krankheiten der Eileiter."

verhältnismässig glattwandige Höhle zurückbleibt. Nach den Forschungen von Landau und Rheinstein[1]) soll sich dabei die Körperschleimhaut auffallend lange widerstandsfähig erhalten und die Tubenschleimhaut zn Anfang eine hohe Resorptionsfähigkeit besitzen. Die Schleimhaut schwillt gewöhnlich in dem Anfangsstadium stark an, die Gefässe sind meist erweitert und mit Blut reichlich gefüllt. Die Epithelzellen verlieren allmählich ihre Flimmerhaare, platten deutlich ab und nehmen eine längliche Gestalt an. Im Innern der Schleimhaut findet man vereinzelte kleine Blutergüsse. Die Schleimhautfalten der Tuben werden im weiteren Verlauf niedriger und an Zahl geringer, zwischen ihnen bleiben stellenweise Fibrinniederschläge bestehen.

Auch die Muskulatur ist hypertrophisch, um jedoch auch bald wieder an Stärke abzunehmen, sodass die Tubenwand häufig sogar papierdünn wird und in Folge dessen Ruptur eintritt.

Wie ist nun der Ausgang der durch Gynatresien bedingten Blutgeschwülste? Im Verlauf vieler Fälle kommt Durchbruch des Sackes nach aussen vor, sei es nun, dass dies durch den gesteigerten Innendruck direkt entsteht oder dass Erweichung nach vorhergegangener Entzündung Schuld daran hat. Die Perforation ist durch den Hymen beobachtet; sie erfolgt verhältnismässig oft durch die Wand, welche zwei Uterushälften von einander trennt, besonders ist dann der Cervix uteri Sitz der Öffnung, und durch das Septum zwischen zwei getrennten Scheiden. Sonst hat man auch Durchbruch nach der Peritonealhöhle, dem Beckenbindegewebe, nach der Blase, dem Mastdarm, in ein labium majus gesehen. Ferner sind Perforationen in den Magen, nach den Bauchdecken beobachtet, auch unter die Haut der Nates.

---

1) Landau und Rheinstein: Ueber das Verhalten der Schleimhäute in verschlossenen und missbildenden Genitalien und über Tubenmenstruation. Arch. f. Gyn. Bd. XLII.

Häufiger aber als Uterus und Scheide platzen die Tuben, wo verhältnismässig der geringste Widerstand vorhanden ist. Die Tubenruptur kann entstehen durch äussere Einwirkungen, wie Stoss, Schlag, Fall, dann durch direkte Blutstauung. Es sei erlaubt, einige Fälle aus der Litteratur anzuführen:

Heyfelder (Rust's Handbuch der Chir. 1830. Bd. II. S. 487 nach Neugebauer Fall 604).

„Tod einer 38jährigen, die vier Tage zuvor bei Heimkehr aus dem Theater plötzlich erkrankt war. Amenorrhoea absoluta, aber vom 13. Jahre an stetig starke Menstrualkoliken. Tubenruptur bei Haematosalpingometrocolpos in Folge von Scheidenverwachsung".

Nieberding[1]):

17jähriges Mädchen mit Menstrualbeschwerden und stetig wachsender Geschwulst. Menses niemals wirklich vorhanden gewesen, aber seit ungefähr zwei Jahren alle 4 Wochen periodisch auftretende Molimina menstrualia, die im Anfang weniger intensiv, allmählich stärker geworden, sodass Patientin von den heftigsten, etwa 8 Tage anhaltenden Kreuz- und Leibesschmerzen gequält wird. Zu gleicher Zeit sei bei und nach einem jedesmaligen Anfalle die Geschwulst im Unterleibe grösser geworden.

Abdomen durch einen in der Mitte des Hypogastriums bis zum Nabel emporsteigenden, rundlichen, prall elastischen Tumor ziemlich bedeutend ausgedehnt, neben diesem aus der Beckenhöhle aufsteigenden noch zwei andere, von welchen der eine oben rechts der ersterwähnten Geschwulst halbkugelig in der Grösse einer Mannesfaust angeheftet ist, der andere kleiner von der Grösse eines Hühnereies der linken Peripherie des Haupttumors aufsitzt. Das Vestibulum in der Höhe des Introitus verschlossen durch eine so derbe Gewebsschicht, dass man sie mit dem Finger nicht in die Höhe drücken kann und man zur Rektalunter-

1) Nieberding: Arch. f. Gyn. 1882. „Casuistischer Beitrag zu den Gynatresien."

suchung greifen muss, um sich über die Beckenorgane zu orientieren; Ungefähr 5 cm oberhalb des Sphincter ani stösst der Finger auf einen runden Tumor, dessen unteres Segment nach vorn oberhalb der Symphyse sich hinaufzieht, nach hinten die ganze Kreuzbeinaushöhlung ausfüllt; es ist der untere Teil der in der Bauchhöhle befindlichen Geschwulst.

Die Atresie sollte eröffnet werden, man wollte aber die Menstruation abwarten, welche, nachdem schon 2 Tage Molimina aufgetreten, durch Tubenruptur und Peritonitis einen tötlichen Verlauf nahm.

Section: Peritonitis nach Perforation, Ruptur der linken Tube, Uterus ein fluktuierender Tumor, Scheide total obliteriert bis zum Eingang herab. Cervix stark dilatiert durch Blutretention. Haematometra.

So können noch mehrere angeführt werden. Sämmtliche Fälle starben. Wie die Prognose der spontanen Tubenruptur ist, haben wir somit schon angedeutet. Die Folgen der Spontanperforation nach aussen sind jedoch verschieden je nach dem hohen oder tiefen Sitz derselben. Es kann in seltenen Fällen Heilung erfolgen, am leichtesten wenn die Öffnung sich in der untersten Geschwulstkuppe bildet und in Folge dessen der sämmtliche Inhalt, ohne ein Residuum zurückzulassen, sich entleeren kann. Sitzt jedoch die Öffnung, die meist klein ist, höher und fliesst deswegen nur ein Teil der Flüssigkeit aus, so tritt erfahrungsgemäss leicht durch eindringende Bacterien Infektion ein, die in dem zurückgebliebenen Inhalt einen ausserordentlich günnstigen Nährboden finden. Die Ulceration der Schleimhäute und pelveoperitonitische Abscesse gestalten den Zustand der Kranken bald zu einem lebensgefährlichen.

Die Kranken mit gynatretischen Geschwülsten suchen bei den geringen Beschwerden, die sie lange Zeit nur haben, gewöhnlich die Hülfe des Arztes erst auf, wenn der Tumor schon ziemliche Fortschritte gemacht hat. Die Nachweisbarkeit einer Blutgeschwulst ist eine Indication

zur Operation. Wie soll nun diese Blutgeschwulst beseitigt werden?

Das am längsten Geübte ist die Eröffnung der Atresie mit nachfolgender Entleerung der Flüssigkeit. Man erlangt dies durch Punktion, durch stumpfe Trennung und durch Trennung mit dem Messer. Aber die Erfolge liessen gar sehr zu wünschen übrig. Andere punktierten vom Mastdarm aus, von der Blase, auch von der Bauchwand aus. Die Gefahren, die diese Methoden mit sich bringen, bestehen in Verletzung von Nachbarorganen, in Infektion und vor allem in der schon oben erwähnten Tubenruptur, für deren Auftreten man mehrere Erklärungen hat. Man hat angeführt, dass durch plötzliche reflektorische Kontraktion des Uterus bei offener Kommunikation durch das ostium uterinum Uterusinhalt in die Tube getrieben und so der Druck im Tubeninhalt direkt erhöht werden kann. Dann können sich die Uteruskontraktionen auf die Tube fortpflanzen, sodass diese selbständig den Druck in sich steigert. Ferner kann die Spannung und Zerrung, denen die Tubenarhaesionen durch die Volumverringerung des entleerten Uterus- und Scheidenabschnittes bereits ausgesetzt sind, obendrein durch die Kontraktionen des Uterus so gesteigert werden, dass Zerreissung eintritt. Auch können beim Heruntergedrängtwerden der Eingeweide in das nach der Tumorentleerung leere kleine Becken Zerrungen und Continuitätstrennungen sowohl der Tube als auch des mit ihr verlöteten Darms stattfinden. Ein anderer Grund wird noch angeführt, nämlich dass der Druck, unter dem die Tubensäcke vor der Operation im Abdomen standen, nach der Entleerung bedeutend abnimmt.

Bei diesen Eröffnungsmethoden ist im übrigen daran zu denken, dass bei Obliteration des uterinen Tubenendes eine Beseitigung der Haematosalpinx nicht zu erwarten ist. Ja es sind Fälle beobachtet, wo trotz offener und weiter Communikation zwischen Tube und Uterus ein Ab-

fliessen des tubaren Inhalts nicht erfolgt ist. Ich führe den Fall von Kleinhans[1]) an, der als Erklärung hierfür „abgesehen von der Consistenz des Inhalts, hauptsächlich die relative Starrheit der Tubenwandung heranzieht, in Folge deren auch nach der Punktion der intraabdominale Druck nicht zur Compression und Entleerung der Tube hinreichte.“ Er bemerkt noch, dass „eine Abknickung der Tube am uterinen Ende, welche den Abfluss hätte verhindern können, bei der Operation ebenfalls nicht zu bemerken war.“

Ich habe vor mir 71 Fälle, die in der Litteratur als Retentionsgeschwülste mit Haematosalpinx angeführt sind. Davon wurden 47 auf die eben beschriebenen Eröffnungsarten behandelt und von diesen 47 starben 25 d. h. 53,2 pro Cent, und zwar 23 an Peritonitis, wobei 16mal nachweislich Tubenruptur vorangegangen war. Der Rest von den 47, also 22 d. h. 46,8 pro Cent also weniger als die Hälfte der Behandelten wurde geheilt, wovon jedoch 6 noch mehr oder weniger hohes Fieber zu bestehen hatten. Diese Zahlen sprechen für sich! Auch aus dieser Gruppe möchte ich einige Beispiele anführen.

Gosselin[2]): 18jähriges Mädchen, seit 2 Jahren Molimina menstrualia, Scheide fehlt ganz. Künstliche Scheide gebildet mit Messer bis zu Geschwulst hinauf, die für den blutgefüllten Uterus gehalten war. Troicart, Blut, später Jauche. Am fünften Tage Tod an Peritonitis durch Tubenruptur bei Haematosalpinx.

Mattheysen[3]) punktierte mit Troicart bei einem 18jährigen Mädchen einen Scheidenverschluss, der im 4. Lebensjahre nach einer Verletzung entstanden war.

1) Kleinhans: „Über einen Fall von Haematometra lateralis mit Haematosalpinx“. Mon.-Schrift für Geburtsh. und Gynaecol. 1897.

2) Gosselin, Gaz. des hôp. No. 15, 1867 nach Neugebauer. Fall 582.

3) Mattheysen, Schmidt's Jahrb. 1836 nach Neugebauer. Fall 673.

Der Tod trat am vierten Tage infolge von Peritonitis nach Tubenruptur ein.

Nachdem so die Tubenruptur als die fast alleinige Ursache der ungünstigen Operationsresultate erkannt war, wurde vorgeschlagen, die Tuben selbst in Angriff zu nehmen. Man riet zunächt durch Punktion die Haematosalpinx zu entleeren, sei es von der Scheide, vom Mastdarm oder den Bauchdecken aus. Diese Operation ist zu gefährlich, es müssten ausgedehnte Verwachsungen mit diesen Organen stattgefunden haben, um die Gefahren auszuschliessen, die mit dieser Methode verbunden sind; statt dessen finden wir die dilatierten Tuben oft dislociert und ganz unzugänglich.

Es ist deshalb zu verstehen, wenn man jetzt die Laparotomie ausführt und auf diese Weise den Tuben beizukommen sucht. Mit der Entfernung der Tuben wird auch die der Ovarien verbunden, zuweilen auch zugleich Resektion und Amputation des Uterus vorgenommen. Ob ev. die Eröffnung der Atresie im Anschluss an die Laparotomie vorgenommen wird oder die Laparotomie der Eröffnung folgen soll, darüber findet man auch heutzutage noch geteilte Meinung. So sagt Martin[1]), dass „es wohl unseren heutigen Erfahrungen entspreche, dass bei gleichzeitiger Haematrometra und Haematocolpos bei vollständig entwickelter Scheide zunächst diese entleert und die Salpingotomie im unmittelbaren Anschluss daran ausgeführt wird, dass bei unvollständig entwickelter Vagina und unzugänglicher Tube nur die Laparotomie die nötige Klarheit in die Erkenntnis bringt und im Anschluss an sie die Exstirpation der Tube auszuführen sei". Andere dagegen, wie Veit und Sänger, betonen den prinzipiellen Standpunkt, bei diagnosticierter Haematosalpinx die Eröffnung des Abdomens vorzunehmen, einmal um sich genügenden Einblick zu verschaffen, um vielleicht nachher

1) Martin: „Die Krankheiten der Eileiter".

von der Scheide vorzugehen, meistens aber um die Haematometra und die Adnexe selbst in Angriff zu nehmen. Im übrigen sind Fälle bekannt, wo ohne nachfolgende Entleerung der Haematometra die beiderseitige Salpingo-oophorectomie ausgeführt ist. Die Haematometra bildet sich dann von selbst zurück.

In der Litteratur habe ich im ganzen 23 Falle von Haematosalpinx bei Scheidenverschluss gefunden, bei denen der Bauchschnitt ausgeführt ist. Rechnen wir noch den Fall der Königlichen Universitäts-Frauenklinik zu Halle hinzu, der sogleich berichtet werden soll. Von ihnen fanden 20 = 83,4 pro Cent Heilung, und 4 = 16,6 pro Cent kamen ad exitum. Unter den 24 waren ein Fall[1]), bei dem nach Eröffnungsversuchen schon hochgradige Peritonitis vorhanden war, ehe die Laparotomie ausgeführt wurde, ferner zwei[2])[3]), bei denen die Laparotomie nur zu diagnostischen Zwecken, ohne dass die Tuben entfernt wurden, ausgeführt wurden, von denen einer starb. Wenn wir diese drei aus den angeführten Gründen in Abrechnung bringen, so verbleiben 21 mit 2 = 9,5 pro Cent Mortalität.

Wir haben somit ein Resultat, welches gegenüber dem früher angeführten als günstig bezeichnet werden muss.

Der Fall, der letzthin in der Universität-Frauenklinik zu Halle zur Beobachtung kam, ist folgender:

Tag der Aufnahme: 17. April 1900.

Art der Entlassung (ev. Todesursache): Septische Peritonitis.

Name: L. St., Dienstmädchen, 20 Jahre, aus A.
Gestorben am 25. V. 1900.

Erbliche Belastung: Ohne Besonderheiten.
Frühere Krankheiten: Ohne Besonderheiten.

Menstruation: Noch nicht eingetreten.

1) Simon: „Ein Beitrag zu der Erkenntnis der Atresiae vaginales". J. D. Tübingen 1889.

2) Subbotic, Centralblatt f. Gyn. Bd. XIII.

3) Trzebicky, Centralblatt f. Gyn. Bd. XI.

Jetzige Beschwerden: Seit ca. 8 Wochen stechende Schmerzen auf der linken Seite. Brennen beim Wasserlassen, harter Stuhlgang. Die Schmerzen wurden alle 3 Wochen etwas stärker. Katheterisiert in der Poliklinik ($1^1/_2$l). Allgemeiner Ernährungszustand: gut. Herz und Lunge: ohne Besonderheiten. Brüste. —

Abdomen: In der unteren Partie aufgetrieben durch einen Tumor, der das ganze Hypogastrium einnimmt und und einen ca. 20 cm langen dicken und breiten Fortsatz nach links hat.

Vulva, Vagina, Vaginalportio: Vulva ohne Besonderheiten, selbst der Hymen ist vorhanden, gleich hinter demselben ist die Scheide verschlossen. Vom Rectum aus fühlt man die Scheide kolossal gedehnt und aufgebaucht, sodass sie mit dem Uterus einen Tumor bildet.

Parametrien und Douglas: —

Tuber und Ovarien: Rechtes Ovarium gefühlt.

Blase und Urin: —

Rectum: —

Diagnose: Atresia vaginae, Haematometra, Haematosalpinx.

Indication zur Operation: Beschwerden. Drohendes Platzen der Haematosalpinx.

Operation:

I. Salpingooophorectomia sinistra.

II. Operatio atresiae vaginae.

Operateur Prof. von Herff.

Ad I. Medianschnitt vom Nabel zur Symphyse. Blase reicht weit herauf. In die Wunde stellt sich der kleinkindskopfgrosse Uterus ein, dessen vordere Fläche nahezu ganz mit dünnen, rötlichen, spinnwebartigen Pseudomembranen, an denen zuweilen das Netz hängt, bedeckt ist. Die rechte Tube ist daumenlang und keulenförmig bis zur Fingerdicke vergrössert. Consistenz so hart wie ein Fibromyom. Irgend welche Spur eines Pavillons oder Morsus diaboli ist nicht

zu entdecken[1]). Ovarium frei und normal gross. Da die Tube offenbar keinen grösseren flüssigen Inhalt aufweist, so wird von ihrer Entfernung abgesehen. Die linke Tube, die mit dem Netz und einer Darmschlinge leicht adhaerent war, zeigte exquisit keulenförmige Gestalt von der Grösse eines Gänseeis. Die Pars keratina ist daumendick erweitert, die ganze Geschwulst fluktuiert deutlich und zeigt äusserlich die Farben eines gewöhnlichen subserösen Fibromyoms. Eine Andeutung eines Pavillons ist auch hier nicht zu entdecken. Das linke Ovarium, von normaler Grösse, ist von zahlreichen rötlichen Adhaesionsmembranen umhüllt, die mit der Umgebung — Darm und Netz — leicht verklebt sind. Die Plica vesico — uterina befindet sich drei Finger breit oberhalb der Symphyse.

Wiewohl ja an sich eine Ruptur der Tube wegen ihrer dicken Wandung nicht zu befürchten war, wurde sie als eine ausgebildete Sactosalpinx mit dem zügehörigen Ovarium entfernt. Anlegen einer Klemme an der schmalsten Stelle der Pars keratina. Medianwärts von dieser wird die Pars interstitialis keilförmig ausgeschnitten. Hierbei ergab sich, dass die Pars interstitialis kleinfingerdick erweitert war, aus deren Lichtung die retinierten Blutmassen aus der Uterushöhle herauszufliessen beginnen. Daher wird gleich die Tubenschleimhaut hier mit einigen Catgutnähten isoliert vernäht, nachdem die spritzenden Gefässe zunächst mit Schiebern versorgt worden waren. Isolierte Unterbindung sämmtlicher blutender Gefässe. Naht der Uteruswunde mittelst fünf tief greifender Silkwormnähte und zahlreicher Catgutnähte in der Weise, dass das anliegende Ligamentum latum und rotundum und der Ovarial-

1) Die Narkose wurde um diese Zeit durch eine langdauernde Asphyxie unterbrochen; so kam es denn, dass der Operateur sich mit einer raschen Orientierung begnügte und nicht genauer die Gebilde durch Emporheben aus ihrer Lage untersuchte. So erklärt sich der Irrtum, dass dieses Gebilde als Tube angesehen wurde und die lange Salpinx nicht gefunden wurde.

Siehe Beschreibung des Präparates!

stiel zur vollen Überdeckung der tiefliegenden Nähte herangezogen werden in Analogie von Engström's Methode der Darmnaht. Schluss der Bauchwunde in typischer Weise.

Ad II. Ovalärer Schnitt, entlang den Resten des Hymens und Emporschlagen des so gebildeten Hautlappens; Einlegen eines Katheters in die Harnröhre und einer Sonde in den Mastdarm ergiebt nach Durchtrennung des subcutanen Bindegewebes, dass ein Mastdarmdivertikel bis zur Harnröhre heranreicht. Die Darmwand wird mit Scheerenschlägen frei gemacht, bis man in die Tiefe von etwa 2 cm auf eine weisslich glänzende Fascie gelangt, hinter welcher man Fluctuation fühlt. Blutungen aus der links und rechts verletzten Vorhofszwiebel waren sehr stark und liessen sich nur mit der Zweifelschen Klemme beherrschen, da jeder Stichkanal stets von neuem zu bluten anfing. Nach querer Durchtrennung der oben erwähnten Fascie stellt sich die normal dicke Scheidenhaut in die Wunde ein und wird hier leicht eröffnet, wobei sich sehr grosse Mengen chokoladenbraunen Blutes entleeren. Der zuerst abgelöste Hautlappen wird jetzt an die vordere Wand der Scheide fixiert, so dass er nach innen eingeklappt liegt. Ringsherum wird die Scheide an den äusseren Wundrand vernäht, teils mit Silkworm zumeist aber mit Catgut.

Tag: 20. IV. Dauer: $1^3/_4$ Stunden. Narkose: Schleich und Aether (2 mal Asphyxie, darunter eine recht tiefe.

20. IV Operation gut überstanden. Etwas Bronchitis. Verordnung: Morphium. Liqu. ammon. anis.

21. IV. Spontan Urin gelassen. Abends auf Glycerinklystier Winde. Ständiger Abgang von altem Blut (Haematometra) Verordnung: Morph.

22. IV. Zur besseren Zusammenziehung des Uterus wird Ergotin subcutan gegeben.

24. IV. Auf Ricinus reichlich Stuhlgang. Allgemeinbefinden gut. Puls noch frequent. (104)

27. IV. Ergotin in Tropfen. Bei fortdauerndem Wohlbefinden werden heute die ersten Nähte entfernt.

29. IV. 2. Nähte entfernt. Narbe 12 cm.

1. V. Patientin ist nachts aufgestanden. Keine üblen Folgen.

5. V. Bad vorgestern. Da auch das gut vertragen war, steht Pat. heute auf.

7. V. Exploration. Abends 39,6° bei 112 Pulsen.

8. V. Keine Beschwerden.

9. V. Links von dem Lig. Puparti noch 2 Querfinger über dem Darmbeinkamm reichend bis 3 Querfinger zur Mittellinie ein grosses Exsudat. — Eis, flüssige Diät.

10. V. Allgemeine leichte Bronchitis. Spärliche Winde. Appetitlosigkeit. Verordnung: Morph. tägl. 1 mal.

13. V. Abendtemperatur bis 40,0°, Puls 120. Status peritoniticus.

15. V. Probepunktion ergiebt dünnen Eiter mit Staphylococcen, gasbildende Stäbchen und Streptococcen.

17. V. Eröffnung eines pelveoperitonitischen Abscesses.

Nachdem vorgestern durch Punktion und Aspiration. Eiter mit Staphylo- und Streptococcen gefunden war, wird heute über dem linken Lig. Puparti eingegangen und durch Muskel und Fascie auf den Tumor losgeschnitten. Die Stelle der Punktion ist schmierig belegt.

Man eröffnet subperitoneal eine nach links hinten gehende grosse Höhle mit Eiter. Nach der Symphyse reicht der Abscess noch gerade heran, jedoch in der Beckentiefe ist nur infiltriertes Gewebe zu fühlen. An einer Stelle kommen Luftblasen aus der Tiefe, sodass die Möglichkeit einer Darmverletzung vorhanden ist. Gegenöffnung links hinten über dem Darmbeinkamm. Einlegen eines starken Drains von hinten nach vorn. Verkleinern der Hautwunde an der Stelle der Gegenöffnung. Operateur: v. Herff. Narkose: Chlorof.

18. V. Aus der Wunde entleert sich reichlich Kot.

20. V. Icterus. Trockene Zunge. Benommenheit. Stat. sept. Täglich 2 mal Verbandwechsel. Verordnung: Morph.

21. V. Pat. bricht andauernd. Klysmata werden nur selten gehalten, deshalb heute neben Kampher Kochsalzlösung infundiert.

22. V. Leichte febrile Temperatur bei hochfrequentem, an Bestimmtheit abnehmendem Puls. Klystiere werden besser gehalten, hin und wieder werden kleine Mengen Flüssigkeit behalten. Häufiges Erbrechen. Abnehmende Kräfte.

25. V. Langsam abnehmende Körperkraft. Exitus letalis.

Sectionsprotocoll.

Diagnose in vita: Atresia vag. operat., Haematometra. Haematosalpinx. Septische Peritonitis.

Diagnose post mortem: Intraperit. Abscess in der linken Bauchseite, ausgehend vom linken Uteruswinkel. Perferation des Darmes in den Abscess hinein. Pyelonephritis, Milztumor. Hyperaemie und Oedem der Lungen. Pachymeningitis. Oedem der weissen Substanz.

Weibliche mässig kräftige Leiche. Totenstarre. Totenflecke. In der linken Inguinalgegend 10 cm lange frische Wunde, die mit Jodoformgaze tamponiert ist. Die Wundränder sind frisch. In der Tiefe liegt Muskulatur frei, die grünlich schmierig verfärbt ist.

Zwerchfellstand links: III Intercostalraum, rechts: III. Rippe. Leber überragt den Rippenbogen 2 Finger breit. Colon transversum macht einen starken Bogen nach unten und reicht bis fast zur Symphyse. Zwischen Nabel und Symphyse eine vollkommen vernarbte Wunde. Das fettarme Netz ist nach links geschlagen und hier mit den Bauchdecken in der Umgegend der erwähnten offenen Wunde verklebt. Ebenfalls sind hier einige Dünndarmschlingen mit Netz und Bauchwand verklebt, nach deren Loslösung ihre Wand sich nekrotisch erweist, bei einer

Schlinge perforiert. Zwischen Colon desc. und Bauchwand eine Abscesshöhle, die mit der offenen Bauchwunde in Verbindung steht. Nach unten setzt sich diese Höhle als fingerdicker Gang bis zum linken Uteruswinkel fort. Hier ist die Tube abgetragen und die Wunde vernäht. Auf dem Querschnitt erweist sich das Gewebe eitrig infiltriert. Das S. Romanum ist hier ebenfalls adhaerent und mit dicken schmierigen Schwarten bedeckt. Dünndärme mässig aufgetrieben, an einzelnen Stellen in der Nähe des vorher erwähnten Abscesses injiciert und pigmentiert. Uterus und Vagina bilden ein weites Rohr, dessen Wandungen offenbar von eingedicktem Blute schwarz erscheinen. Blasenschleimhaut stark injiciert. Venen stark vorspringend und thrombosiert. Die linke Tube fehlt, rechte stark verdickt. Milz vergrössert, sehr deutliche Follikelzeichnung. Follikel vergrössert.

Nieren: Unter der Kapsel zahlreiche kleine und grosse Abcesse. Ebensolche durchsetzen das ganze Parenchym. Nierenbecken stark injiciert. Leber entsprechend gross, von brauner Farbe und deutlicher Läppchenzeichnung. Herz liegt in Handtellergrösse frei. Lungen stark zurückgesunken. Beide Lungen etwas verwachsen. Rechts in der Pleurahöhle 1—2 Esslöffel blutig-seröser Flüssigkeit. Herz entsprechend gross, mässiges epicardiales Fett. Im rechten Vorhof flüssiges und geronnenes Blut mit Speckhautgerinnsel. Rechter Ventrikel leer. Ostium für 3 Finger bequem durchgängig. Im linken Vorhof geronnenes und flüssiges Blut. Linker Ventrikel leer. Ostium für 2 Finger durchgängig. Tricuspidal- und Pulmonalklappen zart und intakt, desgleichen Mitral- und Aortenklappen. Herzfleisch braunrot, linker Ventrikel schlaff, rechter Ventrikel von verminderter Consistenz. Aorta elastisch.

L. Lunge: Aus den Bronchien entleert sich auf Druck keine Flüssigkeit. In den kleinen Bronchien schleimig eitriges Sekret. Schleimhaut injiciert. Pulmonalis: ohne Besonderheiten. Die linke Lunge ist in den

hinteren Partien hyperaemisch, in den oberen leichtes Ödem.

Rechte Lunge: Bronchialschleimhaut blaurot injiciert. Consistenz des mittleren und oberen Lappens mässig herabgesetzt, des unteren etwas härter als normal. Oberlappen von normalem Blutgehalt, der im mittleren geringer ist. Unterlappen sehr blutreich und ödematös. Schleimhaut des Oesophagus zart, blass, des Kehlkopfs ebenfalls. Schildrüse klein und anaemisch.

Schädeldach löst sich schwer von der Dura ab Dura injiciert. Im Sinus longitudinalis Speckhaut und Cruorgerinnsel. Innenfläche der Dura glatt und glänzend. Arachnoidea in ganzer Ausdehnung getrübt, in den Subarachnoidealräumen mässige Menge Flüssigkeit. In den Seitenventrikeln $^1/_2$ Theelöffel klarer seröser Flüssigkeit. Ependym glatt und glänzend. Plexus injiciert. Consistenz des Gehirns normal. Weisse Substanz von rötlichem Schimmer, feucht. Graue Substanz blass, Ganglien von derselben Beschaffenheit.

Die Breite des Uterus, welcher an den Aussenwänden mit Adhaesionssträngen versehen ist, beträgt im Fundus 8 cm, seine Wanddicke 1 cm. Die Uterushöhle ist vergrössert. Nach dem rechten Tubenwinkel hin endet sie blind, es ist nirgends ein Ostium aufzufinden, während der linke Tubenwinkel, der durch Naht verschlossen ist, streichholzdick dilatiert erscheint und eine deutliche Pars interstitialis aufweist. Reste vom linken Ligamentum rotundum noch vorhanden, dagegen nicht mehr deutlich vom ligamentum proprium. Von der Mitte der vorderen äusseren Uteruswand ziemlich am Fundus zieht sich nach rechts ein etwa federkieldicker, 3 cm langer Strang, der ein deutliches Lumen hat und distal in einen etwa Taubenei grossen Tumor übergeht. Dieser Tumor fühlt sich derb an und wird ebenfalls der Länge nach von einem Lumen durchzogen, welches die Fortsetzung von dem in dem Strang befindlichen ist. Bei der mikroskopischen Untersuchung

sieht man eine gut entwickelte Muskulatur, welche vermittelst einer Schleimhaut eine Höhle umgiebt. Diese Schleimhaut hat reichliche regelmässig gebaute Drüsen und trägt an der Oberfläche ein wohlgebildetes Cylinderepithel. Wir haben es somit mit einem rudimentären Uterushorn zu thun. Von seiner lateralen unteren Seite geht nach vorn das ligamentum rotundum ab, welches cr. $^1/_2$ mm dick ist, von seinem distalen Ende eine normal 11 cm lange Tube, welche am wohlerhaltenen mit Fimbrien besetzten abdominalen Ende eine etwa kirschgrosse Hydatide trägt. Das rechte Ovarium, 5 cm lang, 2 cm breit, $^1|_2$ cm dick, mit dem rudimentären Uterus durch ein ligamentum verbunden, ist hinter der Tube gelegen.

Linkes Ovarium normal. Die abgetragene linke Tube bildet einen Tumor von Hühnereigrösse, weist aussen ebenfalls viele Adhaesionsmembranen auf und fühlt sich derb an. Ihre Wände haben Ähnlichkeit mit denen eines Uterus besonders in Bezug auf Dicke, welche von den beiden Enden aus nach der Mitte hin zunehmend in letzterer 2 cm beträgt. Das Lumen ist erweitert und stand durch das ebenfalls dilatierte Ostium uterinum mit dem Uterus in Verbindung. Das abdominale Ende ist vollständig verschlossen, von Fimbrien keine Spur.

Ihre Schleimhaut sieht mikroskopisch der Uterusschleimhaut sehr ähnlich, weist wie diese ein Cylinderepithel auf, welches teilweise atrophisch ist, ist vor allen Dingen aber auch drüsigen Charakters. Man sieht im Präparat keineswegs vereinzelte Drüsen. Ausserdem ist kleinzellige Infiltration vorhanden mit vereinzelten Blutungen. Was den Befund dieser Schleimhaut betrifft, so müssen wir hier eine Metaplasie annehmen, wie sie an anderen Schleimhäuten, z. B. an der der Mundhöhle, beobachtet, unseres Wissens aber in der Tube noch nicht beschrieben ist. Die Ätiologie hierfür ist nicht bekannt, ebenso wie uns der Grund für die normale Differenzierung zwischen Uterus- und Tubenschleimhaut ja auch noch fremd ist.

In dem Uterus haben wir nach v. Winckel[1]) einen Uterus unicornis cum rudimento cornu dextri vor uns. Das rudimentäre Horn ist, wie wir gesehen haben, auffallend hoch, fast mit dem Fundus des ausgebildeten, durch einen Strang verbunden, welcher von einem Lumen durchzogen ist, und hat ebenfalls eine Höhlung. Von seinem distalen Ende gehen deutlich ein nirgends verdicktes Ligamentum rotundum, eine wohl ausgebildete hohle Tube und nach hinten ein Ligamentum ovarii proprium ab, an dem ein normales Ovarium befestigt ist. Die Oberfläche ist hier überall glatt und frei von entzündlichen Prozessen. Von Kussmaul[2]) wissen wir, dass diese Missbildung häufig neben anderen Entwickelungsfehlern namentlich der Beckenorgane vorkommen. Hier haben wir eine vaginale Atresie. Andere Bildungsfehler sind bei dem Mädchen nicht beobachtet. In wiefern in diesem Falle das Ligamentum rotundum oder nach v. Winkel die Wolffschen Gänge für die Missbildung verantwortlich zu machen sind, ist nicht ersichtlich.

Wenn wir zuletzt nun den weiteren Verlauf nach der Operation überblicken, so hatte jedenfalls eine Infektion des linken Uteruswinkels stattgefunden, die einen abgesackten pelveoperitonitischen Abscess zur Folge hatte, der jedoch klinisch absolut nicht nachweisbar war. Die genaue Exploration am 7. V., bei der auch kein Exsudat festgestellt wurde, war jedenfalls Ursache für die Ruptur der Abscesskapsel, welche die allgemeine Peritonitis hervorrief.

Trotz des ungünstigen Ausganges war der betretene Operationsweg der richtige. Auf Haematosalpiux lautete die klinische Diagnose, die bei der in Folge dessen vorgenommenen Laparotomie bestätigt wurde. Hierbei zeigten

1) v. Winckel: „Ueber die Einteilung, Entstehung und Benennung der Bildungshemmungen der weiblichen Sexualorgane". Sammlung klinischer Vorträge begründet von v. Volkmann. No. 251 252.

2) Kussmaul: „Von dem Mangel, der Verkümmerung und Verdoppelung der Gebärmutter". Würzburg 1859.

sich auch die zahlreichen Adhaesionsmembranen, welche diese Tube mit Darm und Netz verbanden und deren Zerreissung nach zu starken Dehnungen und Zerrungen drohte, die nach der Operatio atresiae vaginalis in Folge des Abflusses der Retentionsflüssigkeit eingetreten wären. Die Indikation für die ausgeführte Salpingotomie war somit nach den gewöhnlichen Grundsätzen vorhanden; man hätte dieselbe aber wohl besser unterlassen können, falls der anatomische Befund der Sactosalpinx haemorrhagica schon vor der Operation klar gelegen hätte.

Am Schluss meiner Arbeit ist es mir eine angenehme Pflicht, Herrn Geh. Medizinal-Rat Prof. Dr. Fehling für die freundliche Überlassung der Arbeit, sowie Herrn Prof Dr. von Herff und Herrn Privatdocent Dr Franz für ihre Unterstützung bei derselben meinen besten Dank auszusprechen. Zu besonderem Dank fühle ich mich noch Herrn Prof. v. Herff. für die Anfertigung der Zeichnung veranlasst.

Lebenslauf.

Karl Wilhelm Tischmeyer, Sohn des verstorbenen Kaufmanns Franz Tischmeyer, evangelisch, wurde am 28. August 1870 zu Alsleben a. Saale geboren. Zuerst besuchte er die Bürgerschule seines Heimatsortes, dann von Michaelis 1882 bis Johannis 1885 die „Lateinische Hauptschule" zu Halle a. Saale, zuletzt nach dem Tode seines Vaters das Marienstiftsgymnasium zu Stettin, wo er am 16. März 1891 das Zeugnis der Reife erhielt.

Im Sommersemester 1891 war er bei der medizinischen Fakultät zu Marburg, vom Wintersemester 1891/92 bis incl. Sommersemester 1893 zu Berlin inscribiert, wo am Anfang des Wintersemesters 1893 die ärztliche Vorprüfung von ihm bestanden wurde. Die folgenden 4 Semester studierte er in Halle und absolvierte daselbst am 30. Juli 1897 das ärztliche Staatsexamen.

Hierauf genügte er vom 1. Okt. 1897 bis 1. April 1898 seiner militärischen Dienstpflicht mit der Waffe und vom 1. Mai bis 1. Novbr. 1898 als einjähriger Arzt im Eisenbahn-Regiment No. 1 zu Berlin. Seit dieser Zeit war er als Volontärarzt an der inneren Abteilung des Berliner städtischen Krankenhauses „Moabit" bis Anfang dieses Jahres beschäftigt und vom 1. Februar bis 30. April 1900 in gleicher Eigenschaft an der Königlichen Universitäts-Frauenklinik zu Halle a. S.

Das Examen rigorosum bestand er am 25. VII. 1900.

Während seiner Studienzeit nahm er teil an den Vorlesungen, Kliniken und Kursen folgender Herren Professoren und Docenten:

In Marburg:

Gasser, Göbel, Greef, Melde, Strahl, Zincke.

In Berlin;

Du Bois-Reymond†, Engler, Fasbender, Fritsch, Gerhardt, Guttmann †, Hartmann †, Hertwig, Klemperer, Kossel, Lassar, L. Lewin, Martin, H. Virchow, Waldeyer.

In Halle a. S.:

Ackermann†, v. Bramann, Eberth, Fehling, v. Herff, v. Hippel, Hitzig, v. Mering, Pott, Weber.

Allen diesen Herren, seinen hochverehrten Lehrern, sagt Verfasser seinen ergebensten Dank.

Thesen.

I.

Bei diagnostizierter Haematosalpinx, die in Folge von Gynatresie entstanden ist, ist die Laparotomie mit Salpingotomie indiziert.

II.

Bei perniciöser Anaemie ist die Arsenbehandlung die wirksamste.

III.

In septischen Fällen von Abort, Partus immaturus und Retention von Resten ist der Uterus so schnell wie möglich zu entleeren.

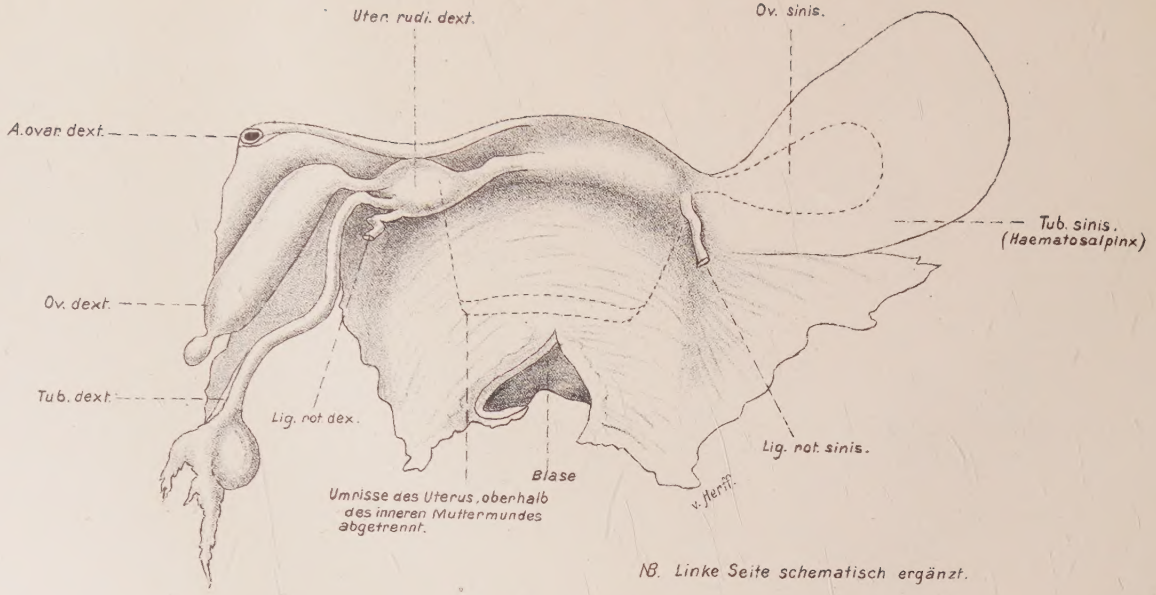

NB. Linke Seite schematisch ergänzt.